Ein Fall
von einem primären Sarkom der Kniegelenkkapsel.

INAUGURAL-DISSERTATION

zur Erlangung der Doktorwürde
der Hohen Medizinischen Fakultät der Westfälischen
Wilhelms-Universität zu Münster (Westf.)

vorgelegt von

Emil Grüning
aus Essen.

1-9-3-3

Gedruckt in der Dissertationsdruckerei Robert Kleinert, Quakenbrück.

Dekan: Prof. v. Szily.
Referent: Priv.-Doz. Dr. Hertel.

R. UNIV.
BIBLIOTHEEK
LEIDEN

Gedruckt mit Genehmigung der Medizinischen Fakultät
der Westfälischen Wilhelms-Universität Münster (Westf.)

In der Geschichte der Tumoren nehmen die bösartigen Geschwülste der Kniegelenkkapsel eine gewisse Sonderstellung ein, zunächst wegen ihres meist relativ gutartigen Verlaufes und dann auch wegen ihrer Seltenheit. Als Hüter 1870 auf das merkwürdige refraktäre und bisher noch unerklärliche Verhalten der Gelenke gegenüber den bösartigen Geschwülsten hinwies, war erst eine bösartige Geschwulst der Gelenkkapsel im Schrifttum bekannt. Hüters Erklärung für dieses resistente Verhalten der Gelenkkapsel, bezw. der Gelenke selbst, daß die Gefäßarmut der Kapsel und des Gelenkknorpels und damit die ungünstigen Ernährungsbedingungen ein Fortschreiten der Geschwulst verhindern, ist wohl verständlich, aber nicht beweisend. Die Kapsel bezw. die Synovialis ist immerhin nicht so gefäßarm, daß ihr oben beschriebenes Verhalten damit ausreichend erklärt wäre, zumal gerade die Synovialis, wie Blumenthal meint, sehr gerne die Neigung zur Gefäßsprossung und Entzündung zeigt, so daß man für das Verhalten der Gelenke den bösartigen Geschwülsten gegenüber auch eine Sonderstellung der Gelenke annehmen könnte.

Im allgemeinen werden die Sarkome der Kniegelenkkapsel in zwei Gruppen eingteilt, wie es Burkhardt und Garrè tun. Und zwar kommen sie erstens in umschriebener Form vor. Im zweiten Falle haben wir eine diffuse Infiltration der Kapsel mit Geschwulstgewebe, das meist vor der Synovialis Halt macht. Rydygier unterscheidet noch eine weitere Gruppe, in der beide Formen gemischt vorkommen, wo sich neben der sarkomatös infiltrierten Kapsel mehrere oder wenige umschriebene Sarkomknoten vorfinden.

Um einen Ueberblick über den klinischen Verlauf der Kniegelenkkapselsarkome, das Verhältnis der Geschwülste zur Kapsel und das histologische Verhalten zu gewinnen, sollen vorerst die im Schrifttum bekannten Fälle kurz besprochen werden.

Der erste im Schrifttum bekannte Fall von einem Sarkom der Kniegelenkkapsel ist der von Simon, der 1865 bei einem 46-jährigen Mann eine isolierte, mit dickem Stiel angewachsene Ge-

lenkmaus an der Außenseite der Kniegelenkkapsel exstirpierte, die mit der Gelenkkapsel direkt im Zusammenhang stand und von der Größe einer Patella war. Mikroskopisch gesehen war der Tumor von einem einschichtigen Plattenepithelüberzug umgeben, der eine Fortsetzung des Epithels der Synovialmembram darstellte. Neben faserigem Bindegewebe mit längsovalen Kernen und spindeligen Anhäufungen feiner Fettkörnchen fand er große unregelmäßige, rundliche und leicht zackige Gebilde, wie sie sonst wohl in Sarkomen vorkämen. Da Simon bei dem Tumor jede Anwesenheit von Knorpelsubstanz vermißt, die schon bei normalen Gelenkzotten mitunter gefunden würden, so deutet er die von ihm exstirpierte Gelenkmaus als eine hypertrophische, sarkomatös entartete Gelenkzotte. Stieda kommt in seiner Arbeit über das Lipoma arborescens des Kniegelenks u. a. auch auf Simons Fall zu sprechen. Er weist den Einwand, der von anderer Seite gemacht war, daß es sich bei Simons Fall um ein Lipom handeln könnte, ganz entschieden zurück, da nach Simons histologischer Beschreibung hierfür überhaupt kein Anhaltspunkt vorläge.

Rydygier stellt 1906 neun aus dem Schrifttum bekannte Fälle von Sarkom der Kniegelenkkapsel zusammen, die ich im Auszug kurz erwähnen möchte.

I. Annandale (med. Chir. Soc. of Edinbourgh, 1896). Es handelt sich hier um eine 33jährige Frau, die seit 1½ Jahren am linken Kniegelenk erkrankt war. Die Operation ergibt einen Tumor von Bohnengröße auf der Innenseite des Kniegelenks, festverwachsen mit der Kniegelenkkapsel, der sich mikroskopisch als ein Myeloidsarkom mit Riesenzellen darstellt.

II. Garrè (Beiträge zur klin. Chir., 1891). Eine 34jährige Frau klagt seit neun Monaten über Schmerzen im linken Kniegelenk. Das befallene Gelenk ist spindelförmig verdickt, die Hautvenen sind deutlich sichtbar. Die Beweglichkeit des Gelenks ist nur leicht eingeschränkt. Als Diagnose wird Tuberkulose des Kniegelenks angenommen. Bei der Operation (Amputation) findet man eine in ihrer ganzen Ausdehnung stark verdickte Gelenkkapsel, die vollständig mit sarkomatösem Gewebe durchsetzt ist. Die Quadricepssehne und die sonstigen umgebenden Weichteile sind ebenfalls sarkomatös verändert. Die Geschwulst geht über auf den Femurknochen, dessen Knochenmark in seiner ganzen Länge sarkomatösen Charakter zeigt. Der Pathologe Baumgarten, der das Präparat damals untersuchte, hält aus diesem Grunde den Knochen für den Ausgangspunkt des Sarkoms, im Gegensatz zu Garrè, der den primären Herd des Sarkoms in

der Kapsel annimmt. Die mikroskopische Untersuchung ergibt ein kleinrundzelliges Sarkom von alveolärer Struktur. Nach vier Wochen ging der Patient an Metastasen zu Grunde.

III. Howard Marsh (The Lancet, 1898, II) diagnostiziert bei einem 21jährigen Mann einen Tumor im Bereiche des inneren Kondylus am linken Femur als tuberkulöse Periostitis. Im Verlaufe von 14 Monaten hatte sich der Tumor zu der Größe eines Apfels entwickelt. Histologisch wird ein Kleinrundzellensarkom gefunden, das einen deutlichen Uebergang in die Kapsel zeigt. Bemerkenswert an diesem Fall ist, daß im Verlauf von weiteren 6 Jahren nicht weniger als acht Recidive auftreten, die nacheinander fast sämtliche Gegenden der Kniegelenkkapsel befallen und mikroskopisch dasselbe Verhalten zeigen wie der zuerst exstierpierte Tumor. Wegen der Gefahr weiterer Recidivbildung entschließt man sich zur Amputation des erkrankten Beines in der Mitte des Oberschenkels.

IV. Salter (The Lancet, 1894) berichtet über ein schleimig entartetes Spindelzellensarkom der Kniegelenkkapsel mit relativ gutartigem Verlauf bei einem 26jährigen Mann. Fünf Jahre, bevor der Patient in ärztliche Behandlung kam, hatte derselbe schon Beschwerden im linken Kniegelenk. Nach drei Jahren bemerkte er einen kleinen Knoten an der Außenseite des linken Kniegelenks, der dann angeblich nach einem Fall auf das erkrankte Bein ziemlich schnell gewachsen sei. Bei der Krankenhausaufnahme findet man ein stark geschwollenes, schmerzhaftes Gelenk mit starker Bewegungseinschränkung. Die Probepunktion ergibt reines Blut. Bei der Operation sieht man, daß fast die ganze Kapsel von sarkomatösen, Cysten ähnlichen Gebilden durchsetzt ist. Danach erfolgt Amputation des linken Beines im oberen Drittel des Oberschenkels. Erwähnt wird noch der gute Dauererfolg.

V. Hardie's (The Lancet, 1894) Fall stimmt nach Rydygiers Bericht ungefähr mit dem vorigen überein. Hardie amputierte bei einer Frau in den mittleren Jahren das betroffene Bein. Die Patientin kommt 18 Monate nach der Operation an Metastasen in den Gesichts- und Schädelknochen zu Tode. Nähere Einzelheiten über das mikroskopische Verhalten der Geschwulst werden nicht angegeben.

VI. Lockwood (Chir. Soc. of London, 1802) hat einen Patienten mit schmerzhafter Anschwellung und lokaler Temperaturerhöhung des linken Kniegelenks in Behandlung. Das Knie steht in leichter Beugestellung. Die Beweglichkeit ist nur unwesentlich eingeschränkt. Die vorher gestellte Diagnose auf Tuberkulose erweist sich bei der Operation (Resection des Kniegelenks) als

falsch. Es wird ein spindelförmiges Sarkom der Kapsel festgestellt. Ueber die nähere Lage und die Beziehung der Geschwulst zur Kapsel werden auch hier keine näheren Angaben gemacht.

VII. Interessant ist der Fall von Julliard und Deskoudres (Archiv. internat. de Chir., 1904), bei dem als Besonderheit der lange Krankheitsverlauf angegeben ist. Es handelt sich hier um eine 34jährige Frau, die seit 13 Jahren über Beschwerden im rechten Kniegelenk klagt. Zu Beginn der Erkrankung bemerkt die Patientin einen kleinen Knoten an der Außenseite des Kniegelenks. Im weiteren Verlaufe zeigt sich eine spindelförmige Anschwellung des rechten Kniegelenks mit deutlicher Venenzeichnung. Es besteht eine leichte Bewegungseinschränkung. Knarren ist beim Bewegen des Gelenkes nicht zu vernehmen. Eine mehrfach vorgenommene Punktion ergibt trübe rötliche Flüssigkeit. Als Diagnose wird angenommen: Tuberkulose des Kniegelenks, begleitet von einer gutartigen Geschwulst. Ein ganz anderes Bild zeigt die Operation. Auf der Vorderseite des Kniegelenks findet man einen Tumor, der das Femur auf der Vorderseite umgreift, die Kapsel durchsetzt und mit der Patella fest verwachsen ist. Der Knochen selbst ist ohne krankhafte Veränderungen. Am Gelenkknorpel bestehen größere Defekte. Es werden außerdem kleinere Tumoren aus der Kniekehle exstirpiert, die ohne markante Grenze auf die Kapsel übergreifen. Mikroskopisch findet man ein Kleinrundzellensarkom der Kapsel. Die Synovialmembram erscheint verdickt. Auch in ihr finden sich sarkomatöse Stränge. Fünf Wochen nach der Operation erfolgt der Tod an Peritonitis.

VIII. und IX. Robert Weir (Zentralblatt für Chirurgie, 1886) beschreibt zwei Fälle von gestielten lokalisierten Kniegelenkkapseltumoren.

1. Bei einer 24jährigen Frau exstierpiert er an der inneren Seite der Patella einen kleinen Tumor, ausgehend von der Kniegelenkkapsel, mit gutem Dauererfolg. Mikroskopisch findet er das Bild eines Riesenzellensarkoms.

2. Der andere Fall stimmt makroskopisch mit dem vorigen überein. Hier handelt es sich um einen 29jährigen Mann. Der exstirpierte Tumor ist pflaumengroß und erweist sich mikroskopisch als ein Fibrosarkom.

Hiermit dürften die Fälle, die Rydygier aus dem Schrifttum zusammengestellt hat, genügend beschrieben sein. Rydygier gibt dann einen von ihm selbst beobachteten Fall von einem mikro-globulozellularen Sarkom der Kniegelenkkapsel bei einem 20jährigen Mädchen bekannt. Zugleich nimmt er hiermit den Ruhm für sich in Anspruch, als erster bei diesem Krankheitsbild

schon vor der Operation die richtige Diagnose gestellt zu haben. Er findet bei seinem Fall vollständig normale Knochen und Gelenkverhältnisse. Die Kniegelenkkapsel ist im ganzen stark verdickt und auf ihrer inneren Fläche mit bohnengroßen Gebilden behaftet. Die seitlichen Bänder zeigen sarkomatöse Veränderungen. Auch die Gebilde auf der Synovialoberfläche werden mikroskopisch als Kleinrundzellensarkome erkannt. Die Verdickung der Kapsel war durch eine sarkomatöse Infiltration bedingt. Drei Monate nach der Operation (Kniegelenkresektion) war der Patient noch rezidivfrei.

1903 berichtet K r ü g e r in einer Dissertation über einen Fall von primärem Sarkom der Kniegelenkkapsel. Ein 67jähriger Mann bemerkt auf der Vorderseite des linken Kniegelenks drei harte Knollen von etwa Kirschgröße, die exstirpiert werden. Mikroskopisch handelt es sich um ein Fibrosarkom der Gelenkkapsel. Die Synovialis und das Gelenk zeigen keine krankhaften Veränderungen. In den folgenden 3 Jahren werden nacheinander fast sämtliche Gegenden der Gelenkkapsel von Rezidiven derselben Sarkomart befallen, die immer wieder exstirpiert werden. Da endlich nach einer gründlichen Exstirpation wiederum Rezidive auftreten, entschließt man sich vier Jahre nach dem ersten Eingriff zur Amputation des linken Beines. Der Patient bleibt danach rezidiv- und metastasenfrei.

1904 bringt L a n g e m a k 2 Fälle von Kniegelenkkapselsarkom zur Kenntnis. Im ersten Fall handelt es sich um eine 37-jährige Frau, die zwei Jahre vor der klinischen Behandlung einen hühnereigroßen Tumor in der linken Kniekehle bemerkt hat und wegen stärkerer Anschwellung und Schmerzhaftigkeit des Gelenks die Klinik aufsuchte. Aktive und passive Bewegungen sind wegen der starken Schmerzhaftigkeit nur im geringen Maße auszuführen. Es wird die Resektion des befallenen Gelenks vorgenommen. Bei der Oeffnung des Kniegelenks sieht man das Gelenk mit einer Tumormasse angefüllt, die an der Fossa intercondylica in den Femur eingedrungen ist. Ebenso ist die hintere Kapselwand in ihrem femoralen Anteil von einer Geschwulstmasse durchsetzt, die sich mikroskopisch als Myxomgewebe mit Riesenzellen darstellt. Nach drei Jahren muß wegen Rezidivbildung im Bereiche der Resektionsstelle die Amputation des Oberschenkels im mittleren Drittel vorgenommen werden.

Der zweite Fall Langemaks wurde schnell als bösartiger Tumor diagnostiziert. Ein 38jähriger Arbeiter klagt seit einem Jahr über starke Schmerzhaftigkeit, Schwellung und mangelhafte Bewegungsfähigkeit des linken Kniegelenks. Bei der Krankenhausauf-

nahme findet sich ein kleinapfelgroßer Knoten auf der medialen Seite des linken Kniegelenks. Am Operationspräparat (Amputation im mittleren Drittel des Oberschenkels) sieht man die vordere Kapsel und den Bandapparat vollständig von Tumorgewebe durchwachsen. Die Femurkondylen sind unter Erhaltung des Knorpelüberzuges in Tumormassen umgewandelt. Mikroskopisch handelt es sich um ein Spindelzellensarkom mit wenig Riesenzellen.

1909 veröffentlicht Burckhardt einen Fall von Kniegelenkkapselsarkom bei einem 46jährigen Mann, der angibt, zwei Jahre vor der Krankenhausaufnahme auf dem Rücken gefallen zu sein. Seit dieser Zeit habe er eine kleine weiche Anschwellung am linken Knie bemerkt. Bei der klinischen Untersuchung stellt man eine apfelgroße Schwellung auf der lateralen Seite des linken Kniegelenks fest. Da das Röntgenbild an den Knochen keinerlei Veränderung zeigt, sondern nur einen Weichteilschatten entsprechend der Geschwulst, so nimmt man von vorneherein einen Tumor der Kapsel an. Darauf erfolgt Exstirpation des Tumors unter Mitnahme des Ligamentum patellae und der unteren Hälfte der Patella, von der sich der Tumor nur schwer trennen läßt. Mikroskopisch lautet die Diagnose: Fibrosarkom der Gelenkkapsel, das sich in einzelnen Zügen in der Gelenkkapsel vorschiebt, die Synovialmembram aber intakt läßt.

Jens Schou's Patient ist ein 22jähriger Mann, der seit drei Jahren über Schmerzen und Krachen im linken Kniegelenk klagt. Das Kniegelenk zeigt eine Tumor-albus ähnliche Schwellung und steht in mittlerer Beugestellung. Bei Bewegungen wird starke Schmerzhaftigkeit angegeben. Man nimmt hier eine Resektion des Kniegelenks vor. Die anschließende histologische Untersuchung des Präparates ergibt ein Spindelzellensarkom der Gelenkkapsel. Nach einigen Monaten treten Rezidive in den Weichteilen auf, so daß die Amputation des Oberschenkels angeschlossen wird. Später werden noch Metastasen in den Beckenorganen gefunden.

Blumenthal berichtet 1912 über eine 29jährige Patientin, die 1909 in seine Behandlung kam und seit 6 Wochen an einer Schwellung und Schwäche im rechten Kniegelenk leidet. Das Röntgenbild zeigt am Knochen und am Gelenk normale Verhältnisse. Die Beweglichkeit des rechten Kniegelenks ist leicht behindert. Bei der Eröffnung des Gelenks sieht man, daß das rechte Kniegelenk, besonders seine vordere Hälfte mit braunroten, traubenförmigen weichen Geschwulstmassen ausgefüllt ist. Die Geschwulstmasse wird exstirpiert unter Mitnahme großer Teile der Synovialis und der inneren Ligamenta. Mikroskopisch gesehen

ist das Kapselgewebe stark mit Spindel- und Riesenzellen durchsetzt. Die Synovialzotten sind frei von Sarkomgeweben. Besonders erwähnt wird hier der gute postoperative Dauererfolg.

1920 werden von Enderlen noch drei weitere Fälle von Kniegelenkkapselsarkomen in einer Arbeit über Geschwülste der Kniegelenkkapsel erwähnt, von denen er auf einen Fall näher eingeht. Bei einer Frau im Alter von 46 Jahren, die seit 6 Jahren erkrankt ist, besteht ein flach gewölbter Tumor an der Innenseite der Kniegelenkkapsel. Das mikroskopische Bild zeigt Stellen mit typischem Sarkomgewebe, die mit Epithelschläuchen abwechseln. In beiden Gewebsarten sind Mitosen nachzuweisen, so daß man an ein Sarkokarcinom denken könnte. Enderlen ist der Meinung, daß man diese Geschwulst von den Perithelien ableiten könne und sie vielleicht als peritheliales Sarkom bezeichnen dürfe.

Die letzte herausgegebene Arbeit über primäre Sarkome der Kniegelenkkapsel ist die von Largiadier. Es handelt sich bei seinem von ihm beobachteten Fall um eine Frau in den mittleren Jahren, die schon vor fünf Jahren wegen eines Tumors an der inneren Seite des Kniegelenks operiert war, der mit der Synovia in Verbindung steht. Bei der jetzt von ihm erneut vorgenommenen Operation sieht er makroskopisch im Kniegelenk im Bereiche des Recessus suprapatellaris ein verdicktes Zottengewebe, das mit schmalem Stiel der Kapsel unmittelbar aufsitzt. Das Mikroskop zeigt hier das Bild eines hämosiderinhaltigen Riesenzellensarkoms. Es finden sich darin zahlreiche Stränge und Septen von fibrillärem Bindegewebe, so daß bei der Färbung mit Fuxin eine deutliche Felderung entsteht.

Kurze Zusammenfassung.

Bei der Durchsicht der oben beschriebenen Fälle fällt auf, daß das Leiden etwas mehr Frauen als Männer befallen hat, etwa im Verhältnis 1½ : 1. Die Erkrankung bevorzugt hauptsächlich das jugendliche Alter, jedoch bleibt das höhere Alter auch nicht verschont. Der älteste Patient war 67 Jahre alt (Krüger). In allen Fällen tritt das Leiden nur einseitig auf. Es werden sämtliche Gegenden der Kniegelenkkapsel befallen. Das Gelenk selbst ist fast in allen Fällen frei geblieben. Nur bei Julliards Fall und einem Fall Langemaks ist der Gelenkknorpel mitergriffen. Bei dem anderen Fall Langemaks und bei Garrrès Fall ist das Femur miterfaßt, der Gelenkknorpel jedoch frei geblieben. Die Beweglichkeit des befallenen Gelenks ist fast in allen Fällen kaum eingeschränkt. Nur bei Salters Fall besteht Ankylose. In fortgeschrittenen Fällen wird zum Teil Schmerzhaftigkeit an-

gegeben. Histologisch sind fast sämtliche Sarkomarten vertreten. Makroskopisch findet man teils kleine gestielte Tumoren, teils umschriebene Tumoren bis zur Größe fast eines Kindskopfes, teils solche, die die ganze Kapsel infiltrierend durchsetzt haben. Eine sichere Aetiologie ist in allen Fällen unbekannt bezw. nicht nachweisbar. Bei Salters Fall und einem Fall Enderlens wird anamnestisch ein Trauma als Verschlimmerungsgrund einer schon bestehenden Kniegelenksaffektion angenommen. Bei Burckhardts Fall wird ein Trauma als Ursache angegeben.

Hiermit sollen die bis jetzt im Schrifttum bekannten Fälle vorläufig genügend erläutert sein.

Ein weiterer Fall von einem primären Sarkom der Kniegelenkkapsel kommt in der chirurgischen Universitätsklinik zu Münster zur Beobachtung, Es handelt sich um eine 53jährige verheiratete Frau. Aus der Familienanamnese ist zu erwähnen, daß eine Schwester an Lungentuberkulose, eine andere Schwester an Leberkarzinom starb.

Vorgeschichte: Patientin gibt an, schon 2 Jahre vor der Einlieferung in die Klinik Beschwerden im rechten Kniegelenk gehabt zu haben, die ihr besonders beim Gehen lästig gewesen seien. Eine Schwellung des Gelenks habe sie vorerst nicht bemerkt. Der sie damals behandelnde Arzt habe die Beschwerden auf einen Rheumatismus zurückgeführt, da noch keine Anzeichen für eine beginnende Geschwulst oder eine sonstige Gelenkerkrankung vorhanden gewesen seien. Am 6. November 1928 sei sie rücklings auf den Boden gefallen und dabei hauptsächlich auf das rechte Bein aufgeschlagen. Einige Tage nach dem Fall habe sie einen stechenden Schmerz in der rechten Wadengegend verspürt, anschließend sei das Bein von der Wade bis zum Fußgelenk angeschwollen und im Bereiche der Schwellung bläulich verfärbt gewesen. Nach kurzer Behandlung sei die Schwellung bald zurückgegangen. Es hat sich damals offenbar um ein subkutanes Hämatom in der rechten Wadengegend gehandelt. März 1929 habe sie eine kleine, ungefähr kirschgroße Schwellung in der rechten Kniekehle bemerkt. Die Schwellung sei dann ziemlich schnell größer geworden. Es traten Gehbeschwerden ein. Das rechte Kniegelenk sei allmählich in leichte Beugestellung übergegangen. Hierauf sei sie im Heimatkrankenhaus mit Einreibungen und Wärme behandelt worden. Da hier keine Besserung erzielt wurde, im Gegenteil die Schwellung sich noch mehr vergrößert habe, wurde die Patientin am 5. September 1929 der chirurgischen Klinik in Münster überwiesen. Bei der Aufnahme klagt sie über Gehbeschwer-

den, und zwar hauptsächlich über schnelle Ermüdbarkeit des rechten Beines. Größere Schmerzen werden nicht angegeben.

Befund am 5. September 1929: Patientin befindet sich in einem ihrem Alter entsprechenden Ernährungs- und Kräftezustand. An den inneren Organen ist kein krankhafter Befund zu erheben. Insbesondere zeigt die Röntgenaufnahme der Lunge vollständig normale Verhältnisse, die vor allem jede Anzeichen von Metastasenbildungen in der Lunge vermissen lassen.

Lokalbefund: Das rechte Kniegelenk steht in stumpfwinkliger Beugestellung von 130°. Die Konturen an der Vorderseite des Kniegelenks erscheinen normal. Die Kniekehle ist ausgefüllt von einem sich derb anfühlenden, stark hervorspringenden Tumor, der auf seiner Unterlage nur wenig verschieblich ist. Die Haut über dem Tumor läßt sich gut abheben. Nach beiden Seiten ragt die Geschwulst etwas über die normalen Konturen des Gelenks hervor. An der lateralen Seite des Kniegelenks sieht man an der Haut mäßig starke Venenzeichnung. Nach oben ist der Tumor etwas oberhalb der Kondylen des Femurs abgrenzbar, nach unten reicht er etwa bis zum oberen Drittel des Wadenbeines. Die Beweglichkeit des rechten Kniegelenks ist soweit eingeschränkt, daß die Beugung aktiv und passiv bis zum rechten Winkel erfolgen kann. Vollständige Streckung ist nicht möglich. Reiben und Knarren im Gelenk ist bei diesen Bewegungen nicht zu vernehmen. Beim Ueberbeugen und Ueberstrecken wird Schmerzhaftigkeit angegeben. Das rechte Kniegelenk hat gegenüber links einen Mehrumfang von sieben Zentimetern. Das Röntgenbild des rechten Kniegelenks zeigt einen über mannsfaustgroßen Weichteilschatten in der Kniekehle, der handbreit oberhalb der Kondylen des Femurs bis zum oberen Drittel des Wadenbeins herunterreicht und deutlich als Tumorschatten zu erkennen ist. Die Gelenkflächen zeigen keine krankhaften Veränderungen. Im Bereiche der oberen hinteren Tibiafläche, da, wo ihr der Tumor anliegt, sieht man einen spangenartigen Knochenschatten, der jedoch in das hintere obere Tibiaende hineinprojiziert ist. Man sieht nämlich auf der späteren Röntgenaufnahme des Präparates (Bild 1), daß die Konturen des hinteren oberen Tibiaendes vollständig glatt sind. Das gleiche sieht man auf dem noch später zu beschreibenden Bild des makroskopischen Präparates.

Nach dem klinischen Verlauf des Leidens und dem Aufnahmebefund wurde die Diagnose auf eine bösartige Geschwulst der Kniegelenkkapsel gestellt. Man entschließt sich zur Operation, die von Prof. Coenen ausgeführt wird. In Lumbalanästhesie erfolgt zunächst Längsschnitt über die Kniekehle. Nach Eröffnung der

Haut tritt sofort ein Geschwulstgewebe hervor, das nach allen Seiten das umgebende Gewebe weitgehend verdrängt hat. Bei dem weiten Fortschritt der Geschwulst läßt sich eine Amputation nicht mehr umgehen. Der Hautschnitt wird provisorisch verschlossen, und es wird die typische hohe Amputation des Oberschenkels angeschlossen.

Das durch Operation gewonnene Präparat wird in mehrere Längsschnitte zerlegt, so daß man makroskopisch einen Ueberblick über sämtliche Gegenden der Geschwulst erhält. Es ergibt sich hieraus nun folgender Befund. Bei dem Längsschnitt, auf dem der Tumor in seiner Längsachse getroffen wird (Bild 2), hat er eine Länge von 13 cm und eine Tiefe von 8 cm. Er zeigt eine rötlich braune Farbe und ist von nicht ganz fester Konsistenz. Deutlich ist sein fast nach allen Seiten expansives Wachstum zu erkennen. Gegen das Gewebe, das er weitgehend verdrängt hat, ist er ziemlich scharf abgegrenzt und abgekapselt. Nach unten, in der Gegend des oberen Drittels des Unterschenkels zeigt er leichte unscharfe Begrenzung. Nur im Bereich der hinteren Kniegelenkkapsel sieht man einen deutlichen Uebergang der Geschwulst in die Gelenkkapsel hinein. An dieser Stelle ist die Kapsel schon makroskopisch von derselben Konsistenz wie das Tumorgewebe. Während der Tumor von dem übrigen Gewebe sich fast überall leicht stumpf abtrennen läßt, bildet er mit der Kapsel einen festen Zusammenhang. Das Gelenk sowie die Gelenkflächen sind intakt. An dem oberen hinteren Tibiaende, wo röntgenologisch der spangenartige Knochenschatten zu sehen war, sieht man eine ganz scharfe Trennung von Knochen und Tumorgewebe, was auch aus dem beigefügten Bilde ersichtlich ist. Hier geht der Tumor, ohne den Knochen zu berühren, direkt in die Kapsel über. Wohl sieht man am unteren Ende des Femur, da wo ihm der Tumor anliegt, eine unscharfe Abgrenzung des Tumors. Er läßt sich jedoch auch hier leicht stumpf ablösen. Ein fester Zusammenhang mit dem Knochen besteht hier nicht.

Die mikroskopische Untersuchung des Präparates durch das Pathol. Institut ergibt ein reines Spindelzellensarkom. Das Präparat setzt sich aus einem zellreichen Gewebe zusammen und besteht ausschließlich aus Spindelzellen mit längsovalen Kernen und, wie die Bindegewebefärbung zeigt, aus ganz spärlichem Stromagewebe. Polymorphie der Zellen ist nicht vorhanden. Mitosen, die man bei dem verhältnismäßig schnellen Wachstum der Geschwulst vermuten konnte, sind nicht zu finden. An den Schnitten, die das Kniegelenkkapselgewebe und das unmittelbar darin übergehende Geschwulstgewebe treffen, kann man einen

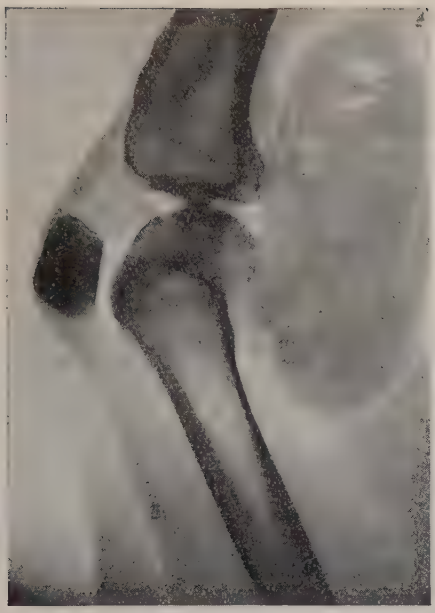

Bild 1.

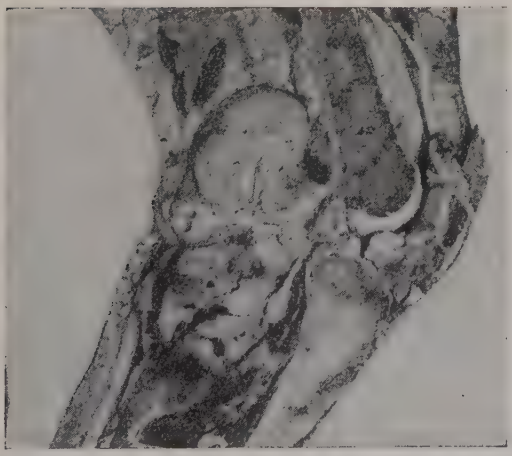

Bild 2.

deutlichen Zusammenhang beider Gewebsarten erkennen. An dieser Stelle ist das Kapselgewebe von dem zellreichen Tumorgewebe durchsetzt. In Zügen und Inseln erstreckt sich das Geschwulstgewebe bis in das Gelenkinnere. Die Synovialmembran ist hier mikroskopisch nicht mehr deutlich zu erkennen und von dem Sarkomgewebe vollständig verdrängt. Die mikroskopische Untersuchung des dem Tumor direkt angrenzenden Femur- und Tibiateils zeigt normale Knochenstruktur. Jedenfalls sind Sarkomzellen hier nicht zu finden.

Epikrise.

Daß es sich bei unserer Patientin um eine bösartige Geschwulst handelte, stand schon vor der Operation mit ziemlicher Sicherheit fest. Zu dieser Annahme berechtigte vor allem das schnelle Wachstum der Geschwulst, die sich in einer Zeit von fünf Monaten zu einer beträchtlichen Größe entwickelt hat. Wenn auch die Krankengeschichte des Falles und hiermit höchst wahrscheinlich die Entstehung der Geschwulst viel weiter zurückreichen kann, so kann man die Zeit des Geschwulstwachstums von der nur eben bemerkbaren Schwellung bis zu der bei der Aufnahme vorgefundenen Größe fast eines Kindskopfes wohl als kurz bezeichnen.

Zur endgültigen Diagnose, ob die Kniegelenkkapsel tatsächlich Sitz evtl. Ausgangspunkt des Tumors ist, führt meist erst die Operation bezw. die Untersuchung des Präparates. Jedoch kam in unserem Falle schon nach dem Aufnahmebefund mit aller Wahrscheinlichkeit ein Sarkom der Kapsel in Frage. Die gute Verschieblichkeit der Haut und die Unverschieblichkeit des Tumors selbst gegenüber seiner Unterlage weisen zunächst darauf hin. Zudem zeigt der anliegende Knochen keine derartige Veränderung, die den Knochen als Sitz des Tumors erkennen läßt. Bestätigt wurde die Annahme einer Kapselgeschwulst durch den Operationsbefund. Später läßt vor allem der makroskopische Befund des durch Operation gewonnenen Präparates den Schluß zu, daß die Kniegelenkkapsel den Mutterboden für die Geschwulst gebildet hat, da der Tumor sich überall leicht stumpf abheben läßt und nur mit der Kapsel einen deutlichen Zusammenhang zeigt. Zwar sieht man auch unten im Bereich der Wadenmuskulatur eine leichte unscharfe Tumorbegrenzung, so daß man auch an eine Histogenese von dieser Gegend aus denken könnte. Der Umstand aber, daß die beginnende Geschwulst von der Patientin selbst und von dem behandelnden Arzt direkt in der Kniekehle festgestellt wurde, macht diese Annahme hinfällig.

Bei einer derartigen Erkrankung, wie wir sie vor uns haben, ist vor allem die Feststellung wichtig, inwieweit ein Zusammenhang des Tumors mit dem anliegenden Knochen und dem Gelenk besteht, da in nur zwei von den früher beschriebenen Fällen ein Mitbefallensein des Knochens beschrieben wird. Früher teilte man die Knochensarkome in solche myelogenen, und solche periostalen Ursprungs ein. Nach neueren Forschungen ist die Bezeichnung: zentrale bezw. periphere Sarkome" treffender. Das Bild des zentralen Knochensarkoms paßt in keiner Weise zu dem unseres Falles. Einen solchen Fall von Knochensarkom im Bereiche des Kniegelenks beschreibt Rosenberger mit einem vollständigen Zerfall des Kondylus femoris, so daß nur noch die dünne Schale des Gelenkknorpels das Gelenk vor dem Einbruch der Geschwulstmassen schützt. „Bei den zentralen Knochensarkomen halten die peripheren Knochenteile dem sich exzentrisch vergrößernden Tumor lange stand und ersetzen sich vom Periost durch fortwährende Apposition, so daß der Tumor eine typische Knochenschale bekommt." (Coenen.) Diese Art eines Knochentumors konnte man bei uns schon röntgenologisch ausschließen; auch am makroskopischen Präparat war eine derartige Knochenveränderung nicht zu erkennen.

Auch möchte ich bei unserem Fall das periphere Osteosarkom ausschließen. Coenen schreibt u. a. von diesem, daß es seinen Ausgangspunkt nicht weit vom Periost in der Spongiosa habe. Sei das Periost nach außen erreicht, so finde es unter dem Periost freie Bahn, und indem es dasselbe abhebe, lege es sich wie ein dicker Mantel um den Röhrenknochen. Es bildet wenigstens mit dem Knochen eine einheitliche Masse, während sich an unserem Präparat das Tumorgewebe von dem Knochen leicht abheben läßt. Zwar sieht man an dem oberen hinteren Tibiaende den anfangs erwähnten spangenartigen Knochenschatten, der aber, wie das Präparat ergibt, tatsächlich der Tibia vorgelagert ist, und es wäre wohl verfehlt, hieraus allein einen histogenetischen Zusammenhang des Tumors mit dem Knochen abzuleiten, zumal der dem Tumor anliegende Knochenteil auch histologisch jedes sarkomatöse Gewebe vermissen läßt. Diese, auch im Präparat vorgefundene Verhärtung kann leicht durch eine mechanische Komponente bedingt sein, indem der Knochen bei der Raumbeengung durch den mächtigen Tumor einen dauernden Druck auf den anliegenden Tumor ausübte.

Zuletzt könnte man noch annehmen, daß die Geschwulst von Synovialendothel ihr Ausgangspunkt genommen hätte. Burckhardt macht auf die eigentümliche Tatsache aufmerksam, daß bis

jetzt noch kein Tumor bekannt sei, der vom Endothel der Synovialis seinen Ausgangspunkt genommen habe. Er findet diese Tatsache insofern eigenartig, als das Endothel, welches Stöhr direkt als Epithel bezeichnet habe, meist sehr wohl ausgebildet sei, und es gäbe wohl sonst kein Gewebe oder keine Gewebsunterart, die nicht gelegentlich den Ausgangspunkt von bösartigen Geschwülsten gebildet habe. Er kommt zu der Auffassung, daß eine geschwulstmäßige Wucherung des Synovialendothels Geschwülste ergeben müsse, die denselben Endotheliomcharakter trügen wie die Endotheliome der Dura mater. Während der Bearbeitung unseres Falles ist nun der seltene Fall einer bösartigen Geschwulst, ausgehend von der Synovia durch Prym bekannt gegeben worden; und zwar findet Prym bei einer 67jährigen Frau einen Tumor, der sich in einer Zeit von sieben Jahren unter dem Bilde einer Tuberkulose am rechten Kniegelenk entwickelt hat. Die histologische Untersuchung ergibt ein typisches Sarkoendotheliom von ausgesprochenem zottig papilärem Bau. Nach 2 Jahren geht die Patientin an einem inoperablen Leistenrezidiv zu Grunde. Das Rezidiv zeigt histologisch einen ähnlichen Bau, wie der zuerst vorgefundene Tumor, aber im Sinne einer zunehmenden Atypie mit karzinomatösen, teilweise sarkomatösen Bildern. Ein Vergleich des mikroskopischen Bildes unseres Präparates mit dem oben beschriebenen läßt sich in keiner Weise ziehen.

Nach den obigen Erwägungen kann man wohl mit Sicherheit behaupten, daß wir in unserem Fall das seltene primäre Sarkom der Kniegelenkkapsel vor uns haben.

Aus dem mikroskopischen Befund einen sicheren Schluß auf die Histogenese der Geschwulst zu ziehen, ob die Gelenkkapsel primär oder sekundär befallen ist, ist nicht möglich, obgleich man wohl geneigt wäre, nach dem anfangs beschriebenen histologischen Befund die Gelenkkapsel als primären Herd anzusehen, da sich an anderen Stellen kein mikroskopischer Zusammenhang feststellen läßt. Der Spindelzellencharakter der Geschwulst ist allerdings nicht beweisend. Er wäre es vielleicht, wenn alle früher beschriebenen Fälle von Kapselsarkomen ein derartiges Zellgepräge aufzuweisen hätten. Wir finden im Gegenteil bei den zu anfangs angeführten Fällen mikroskopisch fast sämtliche Sarkomarten vertreten. Spindelzellensarkome werden bei den Fällen von Salter, Lockwood, Langemak und Schou festgestellt. Burckhardt und Krüger finden Fibrosarkome. Bei den Fällen, die Garrè, Howard Marsh, Julliard und Descoudres, und Rydygier beschreiben, handelt es sich um Kleinrundzellensarkome, bei Weir (2. Fall), Blumenthal und Annan-

dale um Riesenzellensarkome, ebenso bei Largiadiers Fall, bei Langemak (2. Fall) um ein Myxosarkom. Die mikroskopische Zusammensetzung kann demnach nicht als Beweis herangezogen werden, welches Gewebe den Mutterboden für die Geschwulst gestellt hat. Was das betrifft, so könnte auch der Knochen den Ausgangspunkt des Tumors gebildet haben, denn „neben den knochenerzeugenden Osteosarkomen gibt es am Skelett auch reine spindelzellige Sarkome, ohne Knochenanbau, die durchaus den Weichteilsarkomen gleichen, in ihren Metastasen aber oft die osteogene Tätigkeit des Geschwulstgewebes erkennen lassen (Coenen „Geschwülste").

Auch kann man bei den Gelenkkapseltumoren aus der Struktur des Geschwulstgewebes keinen sicheren Anhaltspunkt für die Prognose geben. Bei den im Anfang aufgeführten Fällen finden wir bei den verschiedenen Arten von Sarkomen teils solche mit relativ gutartigem, teils solche mit sehr ungünstigem Verlauf. Bei einzelnen Fällen wird gerade der gutartige Wachstumsverlauf als Besonderheit betont. Bei Julliards Patient mit einem Kleinrundzellensarkom erstreckt sich das Leiden sogar über eine Zeitdauer von 13 Jahren, so daß Rydygier mit Recht sagen kann, daß die lange Dauer des Leidens die Diagnose auf das primäre Kapselsarkom gar nicht ausschließt. Howards Fall mit einem Kleinrundzellensarkom hat einen Krankheitsverlauf von 6 Jahren, Krügers Fall mit einem Fibrosarkom einen solchen von 4 Jahren. Zwar treten bei den letzten beiden Fällen immer wieder Rezidive auf. Nach einer radikalen Operation resultiert dann ein guter Dauererfolg. Auch Salters Patient, bei dem ein Spindelzellensarkom gefunden wird, hatte schon 5 Jahre Beschwerden an dem befallenen Gelenk, bevor er in ärztliche Behandlung kam. Largiadier meint von dem Riesenzellentumoren der Kniegelenkkapsel, daß man es bei einer derartigen Gelenkaffektion im allgemeinen mit einer relativ gutartigen Erkrankung zu tun habe, die lange nicht zu Metastasen weder in den Drüsen noch in den inneren Organen führe.

Tobler, der einen Fall von einem hämosiderinführenden xanthomatösen Riesenzellentumor im Bereiche des Kniegelenks beschreibt, ausgehend von dem medialen Meniskus des Kniegelenks, kommt zu der Ansicht, daß es sich bei den intraartikulären, zirkumskripten Riesenzellenkapselsarkomen, wie sie Weir, Annandale und Largiadier angeben, um gutartige Tumoren handelt, und er hält die Prognose bei diesem Leiden für um so schlechter, je kleinzelliger die Tumorart ist. Er spricht diesen Tumoren sogar jeden sarkomatösen Charakter ab, da sie meist

einen sehr langsamen Wachstumsverlauf hätten und nach operativer Entfernung nur dann rezidivierten, wenn sie nicht radikal genug exstirpiert würden. Metastasen habe man bei dieser Art von Tumoren noch nie gefunden. Wir finden auch in der Tat bei den anfangs beschriebenen Riesenzellenkapseltumoren den gutartigen Verlauf besonders erwähnt. Weir und Blumenthal machen auf den guten postoperativen Dauererfolg aufmerksam. Anderseits finden wir bei anderen Kapselsarkomarten auch Fälle, die nur einen ganz kurzen Krankheitsverlauf zu verzeichnen haben. Garrès Patient mit einem Kleinrundzellenkapselsarkom stirbt nach einem Krankheitsverlauf von 9 Monaten an Metastasen. Ebenso geht Hardies Patient bald nach der Operation an Metastasen zu Grunde. Auch bei unserem Fall ist das verhältnismäßig rasche Wachstum der Geschwulst zu betonen.

Unser Fall unterscheidet sich hauptsächlich von den anfangs beschriebenen Fällen dadurch, daß er schon vor der Operation richtig diagnostiziert werden konnte. Die erste richtige Diagnose vor der Operation bei diesem Krankheitsbild hat Rydygier gestellt. Bei den intraartikulären Kapselsarkomen, ferner bei den Fällen, wo das Sarkom von vornherein die ganze Gelenkkapsel infiltriert hat und sich regellos in das Gelenk ausbreitet, ist eine richtige Diagnose bedeutend schwieriger zu stellen als bei den zirkumskripten extraartikulären Kapseltumoren. Wegen der großen Seltenheit der Fälle denkt man gewöhnlich nicht an eine sarkomatöse Veränderung. Tuberkulose des Kniegelenks, wie Fungus und Tumor albus, entzündliche Fettgewebshyperplasie, Meniskusverletzungen, freie und gestielte Gelenkkörper sind die gewöhnlich gestellten Diagnosen. Wichtige differentialdiagnostische Richtlinien gibt Rydygier an. Nach ihm befällt das Leiden mehr Frauen als Männer. Bei der Tuberkulose des Kniegelenks bestände eine größere Bewegungseinschränkung und größere Schmerzhaftigkeit an dem befallenen Gelenk; dies seien Symptome, die man bei den Kniegelenkkapseltumoren im allgemeinen vermißte. Bei der Punktion der tuberkulösen Gelenke fände sich öfter serös eitrige oder rein eitrige Flüssigkeit, während man bei den Kapselsarkomen mehrmals blutige Punktionsflüssigkeit in den Gelenken gefunden habe. Bei der Tuberkulose zeige das Röntgenbild meistens Veränderungen am Knochen und am Knorpel, bei den Kapselsarkomen finde man meist intakte Gelenkflächen vor. Hieraus erklärt sich auch die relativ geringe Bewegungseinschränkung, die wir bei den anfangs beschriebenen Fällen meist vorfinden. Auch bei unserer Patientin sind die Bewegungen im Kniegelenk nur so weit eingeschränkt, als der mächtige Tumor in

der Kniekehle selbst ein mechanisches Hindernis bildet. Differentialdiagnostische Schwierigkeiten zwischen Tuberkulose und Kapselsarkom kann ferner die spindelige Gelenkschwellung machen, wie wir sie bei Langemaks Fall sehen, mit Atrophie der Oberschenkelmuskulatur und Kapselverdickung. Was Langemak allmählich das Vorhandensein eines Tumors wahrscheinlich machte, war die Erfolglosigkeit der spezifisch tuberkulösen Behandlung und die Schlängelung der Hautvenen am Unterschenkel, die auf eine Kompression der Gefäße in der Kniekehle durch Tumorgewebe schließen ließ. Auch Coenen sagt von den Sarkomen der Gelenkkapsel, daß sie sich leicht hinter dem Bilde des Tumor albus mit Gelenkerguß verbergen und dem Blick entziehen können, wenn sie in der Kniekehle gelegen seien.

Aus dem Alter der Patienten kann man bei diesem Leiden für die Diagnose keine endgültig sicheren Schlüsse ziehen. Wenn auch das Leiden gewöhnlich jüngere Personen befällt, so kommt es auch bei älteren Personen vor, wie es auch unser Fall zeigt, bei dem wir eine 53jährige Patientin vor uns haben. Krügers Patient ist sogar 63 Jahre alt.

Bei dem relativ gutartigen Verlauf mancher Kniegelenkkapselsarkome ist es nicht immer leicht, eine möglichst scharfe differenzialdiagnostische Linie zwischen den gutartigen und bösartigen Tumoren der Kapsel zu ziehen. Von den gutartigen Tumoren, die differenzialdiagnostische Schwierigkeiten machen können, wären die hier seltenen Lipome und Fibrome zu nennen. Blumenthal zog bei seinem Fall eine entzündliche Fettgewebshyperplasie der Kniegelenkkapsel in Erwägung. Unter anderem schreibt er von dieser Erkrankung: „Zuerst von Hoffa beschrieben und umfassend dargestellt, zeigt diese Erkrankung als Kardinal-Symptome meist vorhergegangenes Trauma, Schwäche im Gelenk beim Gehen, ab und zu Einklemmungserscheinungen mit Schmerzen, Behinderung völliger Streckung und Beugung".

Ein Fibrom der Gelenkkapsel wurde von Sonntag beobachtet, bei dem er als Ursache ein Trauma angibt. Hämangiome sind von Zesaß und Oeser beschrieben worden. Sie zeichnen sich vielfach dadurch aus, daß die Schwellung im Kniegelenk bei Hochlagerung des Beines geringer wird.

Die Chondrome der Gelenkkapsel sind von den Kapselsarkomen gewöhnlich leicht zu unterscheiden. Man sieht sie unter dem Bilde der primären Chondromatose und der zirkumskripten Chondrome. Im ersten Fall ist die Kapsel übersät mit zahlreichen stecknadelkopf- bis erbsengroßen Geschwulstknoten von opaleszierender weißlicher Farbe. Eine häufigere Erscheinung sind

die Fälle der zweiten Gruppe. Wir finden sie beschrieben von Kienböck. Charakteristisch für diese Erkrankung sind die größeren Schmerzen und die größere Bewegungseinschränkung, da sie meist das Gelenk mitbefallen. Es kann hierbei zur vollkommenen Ankylose kommen. Diese Erkrankung läßt sich am sichersten röntgenologisch nachweisen. Treffend ist Kienböcks röntgenologische Beschreibung bei diesem Krankheitsbild: „Es findet sich eine dem Knochen einseitig oder ringsum aufsitzende, das Gelenk zum Teil oder ganz ausfüllende, dunkelfleckige oder dunkelwolkige, manchmal im Zentrum ganz schwarze Masse, entsprechend einem mehr oder weniger verkalktem und verknöchernden intraartikulären Tumor." Sonst wären keine anderen gutartigen Tumoren der Gelenkkapsel zu nennen, die größere differentialdiagnostische Schwierigkeiten machen könnten.

Was die kausale Genese der Kapselsarkome angeht, so haben wir, wie bei den früheren Fällen, auch bei unserem Fall hierfür keine sicheren Anhaltspunkte finden können. Die verschiedenen Theorien für die Aetiologie der Blastome sind bekannt. Cohnheim nimmt eine embryonale Keimversprengung an. Ribberts Theorie, daß auch postfetale Isolierung von Zellen den Ausgangspunkt von Geschwulstbildung geben kann, ist schwer zu beweisen (Borst). Außerdem besteht noch die Reiztheorie Virchows. Unter letztere fallen auch die Fälle, die ihre Genese auf ein Trauma zurückführen. Jedoch ist auch dieser Zusammenhang nur sehr selten ausreichend sicher. Am sichersten ist nach Ribbert ein traumatischer Zusammenhang bei den Fraktur- und Kallussarkomen anzunehmen, da man tatsächlich in relativ kurzer Zeit nach einem Bruch bösartige Neubildungen an der Bruchstelle gefunden habe. Es werden auch bei einigen eingangs beschriebenen Fällen von Kniegelenkkapseltumoren von den betreffenden Patienten Traumen als Ursache angegeben, wie bei Salters, Burckhardts und einem Fall Enderlens. Enderlen macht darauf aufmerksam, daß bei diesen Fällen ein Trauma sich nie als Ursprung des Leidens erwiesen habe, sondern höchstens eine Verschlimmerung eines schon bestehenden Kniegelenkleidens gebracht habe. Auch in unserem Falle könnte man an eine traumatische Aetiologie denken, da in der Krankengeschichte ein Unfall angegeben wird, der Beschwerden im rechten Bein hervorgerufen habe. Hiergegen spricht aber der Umstand, daß die Patientin schon längere Zeit vor dem Unfall über leichte Beschwerden im rechten Kniegelenk geklagt hat, die vielleicht auf die beginnende Geschwulst zurückzuführen sind. Wohl könnte auf

unseren Fall das Anwendung finden, was Coenen über die traumatische Genese der Geschwülste schreibt:: „Viele Autoren schreiben dem Trauma bei dem Geschwulstprozeß nur eine auslösende Wirkung zu an solchen Stellen des Körpers, die an sich durch Abwegigkeit des Zellwachstums zum Geschwulstwachstum voraus bestimmt waren. Wir können uns die Geschwulstbereitschaft nur als eine lokale Eigenschaft pathologischer Zellen denken, die sie befähigt, durch ein Trauma zu oncologischem Wachstum aktiviert zu werden.“ Die Geschwulstanlage war bei unserer Patientin höchstwahrscheinlich schon vor dem Fall vorhanden und das Zusammentreffen mit dem Trauma eine Zufälligkeit. Aber es ist nicht ausgeschlossen, daß durch den Unfall diese Anlage zum Wachstum angeregt sein kann, da die Patientin erst nach dem Fall, allerdings fünf Monate später, einen tastbaren Geschwulstknoten bemerkte.

Die Therapie der bösartigen Kniegelenkkapseltumoren richtet sich nach der Möglichkeit der radikalen Ausrottung. Largiadier meint, daß sich die Therapie dieser Fälle immer nach den besonderen Verhältnissen des einzelnen Falles zu richten habe. Bei den diffusen Kapselsarkomen mit Spindelzellen- oder Rundzellencharakter müsse jedenfalls die ganze erkrankte Kapsel im Gesunden exstirpiert werden, evtl. mit Kniegelenksresektion. Rydygier geht weiter, indem er für alle Fälle die Resektion des Kniegelenks mit gründlicher Exstirpation der ganzen Neubildung verlangt. Die meist ausgeführte Amputation käme nur für sehr weit fortgeschrittene Fälle in Frage. Die rein begrenzte Exstirpation, selbst der zirkumskripten Knoten könne wegen der Rezidivgefahr nicht als ausreichend angesehen werden, wenn auch gestielte Tumoren, wie sie Weir beschreibt, ohne Anstand nach Exstirpation geheilt seien. Beispiele für derartige Rezidive nach mehrmaliger Exstirpation bieten Krügers, Howards, Marshs und Langemaks Fall. In diesen Fällen traten nach mehrmaliger Exstirpation dauernd Rezidive auf, so daß eine spätere Amputation angeschlossen werden mußte. Bei diesen Fällen mag wohl der Zellcharakter eine gewisse Rolle mitspielen. Es handelt sich nämlich hierbei um Spindelzellen- bezw. Kleinrundzellensarkome, während Blumenthal bei seinem Fall, wo es sich um ein Riesenzellensarkom der Kapsel handelt, auf den günstigen Dauererfolg nach weitgehender Exstirpation der Geschwulstmasse hinweist, da ein weiterer Eingriff von der Patientin abgelehnt wird. Enderlen gibt folgende therapeutische Richtlinien an: „Resektion für alle Fälle, wo die Gelenkflächen im Röntgenbild oder bei der Operation verdächtig sind, oder wenn

soviel Weichteile dem Eingriff zum Opfer fallen müssen, daß danach die Festigkeit der Gelenke in Frage gestellt ist.“ Wir mußten bezüglich der Behandlung auf Rydygiers Indikation Bezug nehmen, der für sehr weit fortgeschrittene Fälle die Amputation vorschlägt. Bei unserem Fall nämlich, der sowohl durch seinen Wachstumsverlauf, durch seine Geschwulstausdehnung, sowie durch sein bei der Operation vorgefundenes Zellgepräge alle Zeichen von Bösartigkeit in sich trug, blieb als einzige Therapie, die in etwa Aussicht auf einen Dauererfolg hatte, nur die Amputation übrig. Das beweist der jetzige Zustand der Patientin, die auch heute noch frei von jeglichen Metastasen geblieben ist.

Schrifttum.

1. Blumenthal, M.: Ein primäres, diffues Sarkom der Kniegelenkkapsel (unter dem Bilde der entzündlichen Fettgewebshyperplasie). Deutsche md. Wochenschrift 1912 II S. 2305.

2. Burckhardt, H.: Ein primäres Sarkom der Kniegelenkkapsel. Deutsche Zeitschrift für Chirurgie 1909, Bd. 101, Seite 467.

3. Coenen, H.: Die Geschwülste.

4. Enderlen, K.: Ueber Geschwülste der Kniegelenkkapsel. Med. Klinik 1920, Jahrg. 16 Nr. 28 S. 721.

5. Garrè, C.: Diffuses Sarkom der Kniegelenkkapsel. Bruns' Beiträge zur klin. Chir. 1891, Bd. 7 S. 232.

6. Hueter: Klinik der Gelenkkrankheiten. Leipzig 1870 (zit. nach Blumenthal).

7. Kienböck, R.: Chondrome der Gelenkkapsel. Deutsche Zeitschrift für Chir. 1917, Bd. 141, S. 232.

8. Krüger: Anatomie und Klinik der primären Sarkome der Kniegelenkkapsel. Inaugural-Dissertation Leipzig 1903.

9. Largiadier, H.: Ein primäres Sarkom der Kniegelenkkapsel unter dem Bilde des freien Gelenkkörpers. Archiv für klinische Chirurgie 1924, Bd. 132, S. 480.

10. Langemak, O.: Zur Kenntnis der Chondrome und anderer seltener Geschwülste der Gelenke. Archiv für klin. Chirurgie 1904, Bd. 72 S. 55.

11. Oeser, R.: Zur Kenntnis der gutartigen Gelenkkapselgeschwülste. Bruns' Beiträge 1917, Bd. 107, S. 65.

12. Prym, P.: Synoviales Sarkoendotheliom des Kniegelenks. Virchows Archiv 1930, Bd. 279, S. 71—78.

13. Rosenberger, I. A.: Eine eigenartige Erkrankung des Condylus externus fem. sinistr. (Sarkom). Archiv für klin. Chir. 1888, Bd. 37, S. 594.

14. Rydygier, R. jr.: Zur Diagnose und Therapie des primären Sarkoms der Kniegelenkkapsel. Deutsche Zeitschrift für Chirurgie 1906, Bd. 82, S. 211.

15. Schou, H.: Ein Fall von primärem Sarkom der Kniegelenkkapsel. Zentralblatt für Chir. 1911, Jahrg. 38, S. 230.

16. Simon, G.: Exstirpation einer sehr großen, mit dickem Stiel angewachsenen Gelenkmaus mit glücklichem Erfolg. 1865, Archiv für klin. Chirurgie, Bd. 6 S. 573.

17. Sonntag, E.: Fibromatöse Wucherung in der fibrösen Gelenkkapsel. Zentralblatt für Chir. 1924, Bd. 51, S. 515.

18. Stieda, H.: Ueber das Lipoma arborescens des Kniegelenks. Beitr. zur klin. Chir. Bd. 16 S. 285, 1896.

19. Tobler, Th.: Zur Kenntnis der Meniskustumoren. Beiträge zur klin. Chir. 1927 Bd. 140 S. 545.

20. Zesas, D. G.: Ueber eine seltene Geschwulst der Kniegelenkkapsel. Von der Gelenkkapsel ausgehendes Angioma cavernosum. Deutsche Zeitschr. für Chir. 1906, Bd. 82, Seite 267.

21. Borst: Allgemeine Path. der malignen Geschwülste.

LEBENSLAUF.

Ich, Emil Grüning, wurde am 30. 11. 1903 zu Essen a. d. Ruhr geboren, besuchte die Volksschule und das Gymnasium daselbst und machte Ostern 1924 meine Reifeprüfung.

Im Sommersemester 1925 begann ich das Hochschulstudium an der Universität Münster, an der ich am 15. Juli 1930 nach 10 Studiensemestern meine ärztliche Staatsprüfung abschloß. Meine Approbation erhielt ich am 1. August 1932.